

Enfermedad trofoblástica gestacional

Juan Pablo Jiménez B
Medicina / UCR

¿Qué es?

"conjunto de procesos benignos y malignos **poco habituales**, derivados de una proliferación anormal del trofoblasto de la placenta humana (hiperplasia) y del genoma paterno, con una contribución materna ocasional; incluye la mola hidatiforme completa invasiva o no, la mola parcial y los tumores trofoblásticos gestacionales, coriocarcinoma y tumor del lecho o sitio placentario[1]"

1. Ezpeleta et al; 2002

Prevalencia de embarazo molar por embarazo

País	Incidencia
Japón	2:1000
Europa	0.6:1000
EEUU	1:1000 – 1:1200
Brazil	1:1071
Chile	1:829
Guatemala	1:670
Colombia	1:600
China	1:530
Mexico	1:394
Filipinas	1:173
Global	1:1000

Epidemiology and Aetiology of Gestational Trophoblastic Disease. The Lancet Oncology. Volume 4, N 11, November 2003.

Mola hidatiforme

- Se clasifica en parcial y completa en base a su cariotipo, histología y morfología macroscópica.

- Algunos factores de riesgo asociados son:
  - Completa
    - Dieta baja en β-carotenos y Vit A
    - Estrato socioeconómico
    - Madre >35a
  - Parcial
    - ACO's
    - Ciclos irregulares

Mola hidatiforme completa

- Anatomopatología:

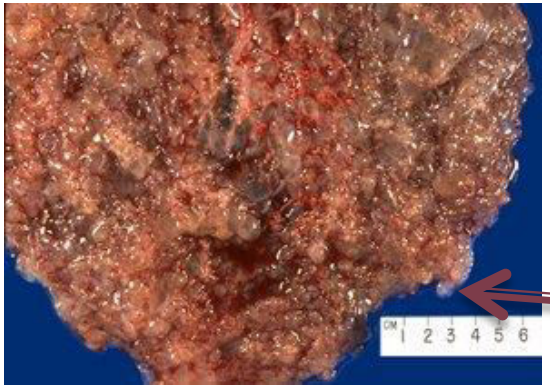

Macroscópicamente: feto, cordón y membranas siempre ausentes, las vellosidades del primer trimestre suelen medir entre 1 y 8mm de diámetro, mientras que para el segundo trimestre miden entre 1,5 y 20mm.

Vesículas hidrópicas impregnadas en la placenta

Microscópicamente: acentuada hiperplasia con anaplasia celular, a veces se ven vellosidades atróficas e hiperplasia trofoblástica discreta, rara vez hay capilares (similares a los existentes en los periodos tempranos del embarazo y no presentan GR fetales nucleados). El estroma de las vellosidades asemeja mesénquima inmaduro. Se caracteriza por **edema** e **hiperplasia trofoblástica**.

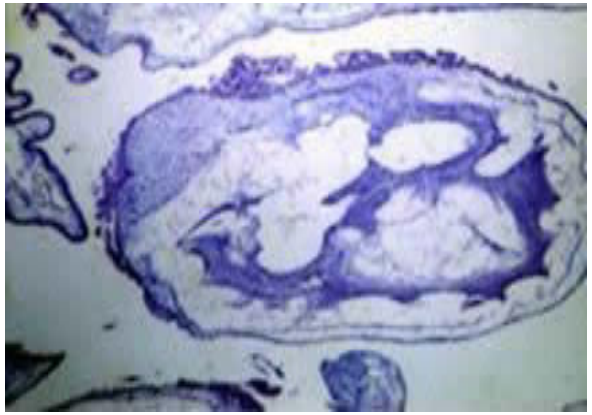

Las áreas de cisternas centrales ocupan casi todo.

Etiología

- Suelen ser producto de la fecundación de un ovocito (con núcleo inactivado o ausente) por un espermatozoide haploide que posteriormente duplica su material genético.

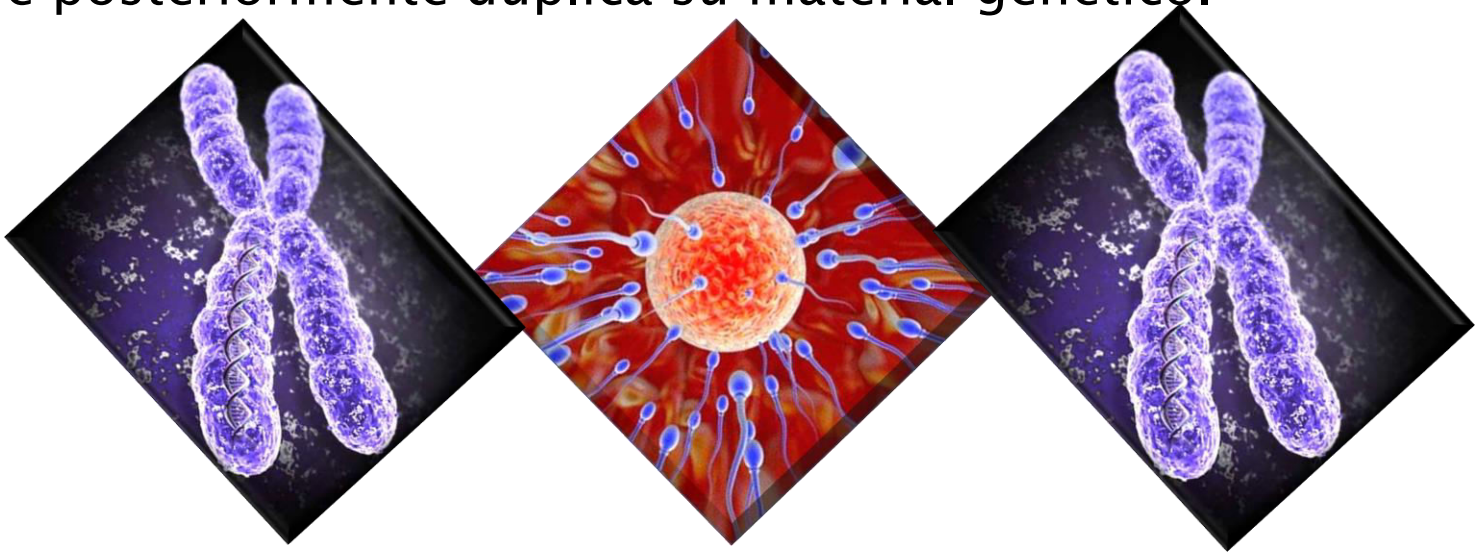

- Presenta un cariotipo 46 que suele ser XX (90%) o rara vez XY (10%), siendo todos los **cromosomas de origen paterno con ADN mitocondrial materno.**

Clínica

- Hemorragia vaginal (+ Frec / 84%)
- Tamaño uterino excesivo (28%)
- Preeclampsia (1/74)
- Hiperemesis gravídica (8%)
- Hipertiroidismo (raro)



Tanto la anestesia como Qx pueden desencadenar en una tormenta tiroidea, por lo que previo se requieren bloqueadores β-adrenérgicos. No se hay relación entre las [hCG] y [T_4 y T_3], pero existe la hipótesis de una tirotropina coriónica.



- Embolismo trofoblástico (muy rara)

- Quistes ováricos tecaluteínicos (50% > 6cm): suelen desaparecer espontáneamente de 2 a 4 post evacuación molar.

La IP puede deberse:

Embolización del tj trofoblástico
Preecalmpsia
Δ cardiorrespiratorias de la tormenta tiroidea
Aporte masivo de líquidos

Evolución

- Invasión localmente tras la evacuación (15%)
- Diseminación tras la evacuación (4%)
- Signos de proliferación trofoblástica exagerada:
  - [hCG] > 100 000 $^{UI}/_{mL}$
  - ↑ Excesivo uterino
  - Quistes tecaluteínicos de 6cm de diámetro

1 solo ↑ el riesgo de desarrollar tumor posmolar

Mola hidatiforme parcial

- Anatomopatología

Macroscopía: presenta pequeñas vesículas hidrópicas de hasta 5mm, sin embargo en algunos casos puede alcanzar hasta 20mm, en medio a esas vesículas hay tejido trofoblástico normal, feto y/o amnios.

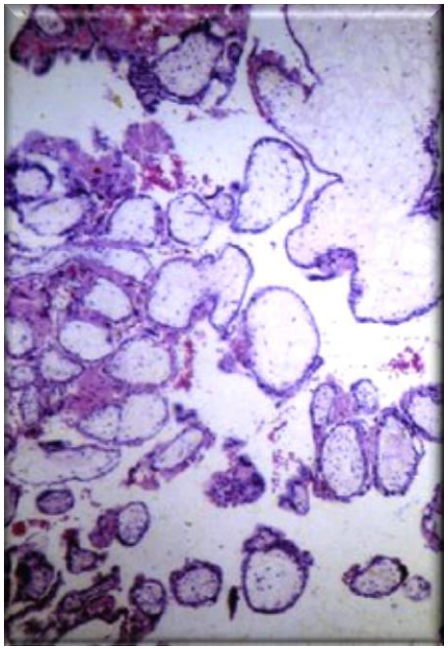

Microscopía: las vellosidades hidrópicas exhiben hiperplasia moderada, sin anaplasia celular.

- **Suelen tener cariotipo triploide**, siendo el haploide extra generalmente del padre.

- De coexistir un feto con la mola suele presentar estigmas de triploidía (retraso del crecimiento y malformaciones congénitas múltiples (sindactilia e hidrocefalia))

Clínica

- Suele ser igual a la de los abortos incompletos, dando el Dx tras el estudio histológico del tejido obtenido en el legrado.

- Hemorragia vaginal (signo principal)

- ↑ Excesivo uterino
- Preeclampsia

- **No se reportan quistes ováricos luteínicos, hiperémesis o hipertiroidismo.**



Evolución

De 2 a 4% desarrollan un tumor persistente no metastásico, que requiere QT para su remisión.

Diagnóstico

- Ecografía:
  - Completa: un patrón vesicular

  - Parcial:
    - Espacios quísticos focales dentro del tejido placentario
    - ↑ diámetro transverso de la vesícula gestacional.

Con estos dos criterios el Dx de mola parcial es 90% predictivo

Tratamiento

- **Estudiar y estabilizar complicaciones.**
- Histerectomía.
- Legrado por aspiración.
- QT profiláctica.



Seguimiento

- **hCG:**
  - Semanalmente hasta que normalicen por 3 semanas consecutivas
  - Medir mensualmente por 6 meses.
  - **La media para que normalicen las [] es de 9 semanas,**

- **Anticoncepción:** durante todo el control de la hCG, no debe colocarse DIU, hasta que sean indetectables las [hCG].

Características	Mola completa	Mola incompleta
Tj Fetal o embrionario	Ausente	Presentes
Engrosamiento hidatiforme de las vellosidades coriónicas	Difuso	Focal
Hiperplasia trofoblástica	Difusa	Focal
Festoneado de las vellosidades coriónicas	Ausente	Presente
Inclusiones trofoblásticas del estroma	Ausente	Presentes
Cariotipo	46, XX (90%); 46,XY	Triploide

Tumor trofoblástico persistente del embarazo

Enfermedad no metastásica

- Aparece en 15% de las pctes tras la evacuación de una mola completa y es poco frecuente en otras gestas, sus Sx's suelen ser:
  - Hemorragia vaginal irregular
  - Quistes tecaluteínicos
  - Subinvolución uterina o crecimiento asimétrico
  - [hCG] persistentemente ↑
  - Sangrados intraperitoneales si perfora el miometrio.

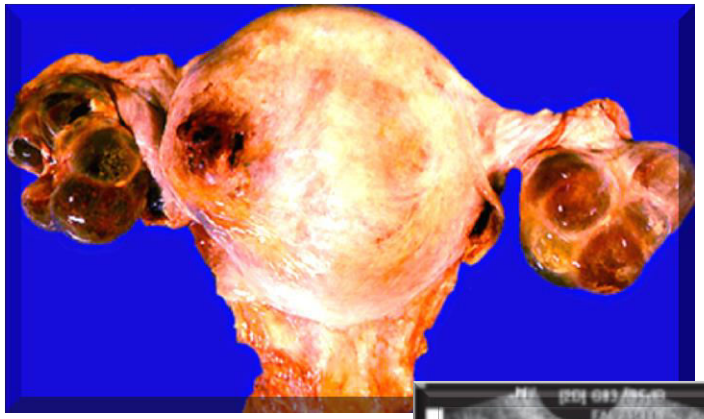



- Tras evacuada la mola si el TTE persiste puede histológicamente asemejarse a una mola hidatiforme o a un coriocarcinoma.

- **Tumor trofoblástico del lecho placentario:** variante poco frecuente del coriocarcinoma que consiste en trofoblasto intermedio, producen poca hCG y hPL. **Poco sensibles a QT**.

Enfermedad metastásica

- Aparece en 4% de los casos tras la evacuación de la mola completa.
- Más frecuente tras un embarazo no molar.
- Suele estar presente en el coriocarcinoma.
- Generalmente son muy hemorrágicas por su friable vascularización dando como Sx sangrado de las metástasis.

Sitios de aparición

- Pulmón (80%): produce cuatro patrones pulmonares:
  - Patrón alveolar (tormenta de nieve)
  - Condensaciones redondeadas aisladas
  - Derrame pleural
  - Patrón embólico por oclusión de A. Pulmonar

El Dx se confirma por toracotomía, especialmente en pctes APP de gestación no molar, pueden también presentarse HT-Pulmonar secundaria.

- **Vagina (30%):**
  - Sangrado profuso al biopsarlas.
  - Secreción purulenta.

- **Hígado (10%):**
  - Dolor en hipocondrio derecho.
  - Ruptura hepática.
  - Sangrado intraperitoneal profuso.

- **SCN (10%):**
  - Enfermedad avanzada
  - Afectación pulmonar, vaginal o ambas.
  - Déficit neurológico focal agudo.

Estadificación

- **Estadio I:** ↑[hCG] persistentes y tumor confinado al cuerpo uterino.
- **Estadio II:** metástasis a vagina, pelvis o ambas.
- **Estadio III:** metástasis pulmonar con o sin afectación de vagina, pelvis o útero, el Dx se basa en [] crecientes de hCG en presencia de lesiones pulmonares detectadas por Rx.
- **Estadio IV:** enfermedad avanzada con metástasis cerebral, hepática, renal y de TGI, suelen ser resistentes a la QT.

Sistema de puntuación respuesta a QT

FIGO score	0	1	2	4
Age (years)	≤39	>39	–	–
Antecedent pregnancy	Hydatidiform mole	Abortion	Term pregnancy	–
Interval from index pregnancy (months)	<4	4–6	7–12	>12
Pretreatment human chorionic gonadotropin level (mIU/ml)	<1000	1000–10,000	>10,000–100,000	>100,000
Largest tumor size including uterus (cm)	3–4	5	–	–
Site of metastases	Lung, vagina	Spleen, kidney	Gastrointestinal tract	Brain, liver
Number of metastases identified	0	1–4	4–8	>8
Previous failed chemotherapy	–	–	Single drug	2 or more drugs

The total score for a patient is obtained by adding the individual scores for each prognostic factor. Total score 0–6 = low risk

<4 Bajo riesgo; 5-7 Riesgo Medio; >8 Riesgo Alto

The new FIGO 2000 staging and risk factor scoring system for Gestational Trophoblastic Gestational Disease: Description and critical assesment. Int J Gynecol Cancer 2001;11(1):73-7

Estudio Dx



- HC y EF
- [hCG]
- PFH, PFT y PFR
- Leucos y plaquetas periféricas

- Para la búsqueda de metástasis se debe incluir:
  - Rx tórax o TAC
  - Ecografía o TAC abdominopélvico
  - TAC o IRM craneal

De salir negativos rara vez hay metástasis a otros lugares

Tratamiento

- **Estadio I:**
  - Histerectomía + QT:
    - ↓probabilidad de diseminación de células metastásicas durante la Qx.
    - En caso de que diseminaran células metastásicas viables durante la Qx.
    - Como Tx de metástasis ocultas.
  - QT: 91,3% de remisión, si se desea preservar la fertilidad, pero se hay resistencia a la monoQT se da poliQT y si también es resistente lo último que queda es una resección uterina localizada.

Estadio II y III

- Metástasis vaginal y pélvica: a diferencia de las de bajo riesgo las de alto riesgo no suelen tener remisión con monoQT, por lo que de inicio se da poliQT intensiva.

- Histerectomía: puede requerirse para controlar la hemorragia y/o sepsis.

- Metástasis pulmonar: 99% puede sufrir remisión con el Tx, la toracotomía se deja para casos de metástasis viables persistentes tras QT intensiva con el fin de resecar el foco resistente, para luego aplicar QT.

- Seguimiento a todas

Estadio IV

- PoliQT intensiva primaria + radioterapia y algunas Qx

- Metástasis hepáticas:
  - QT por la A. Hepática
  - Resecciones hepáticas para controlar sangrados y focos de resistencia.

- Metastasis cerebrales:
  - Radioterapia craneal completa combinada con poliQT (↓ riesgo de hemorragia)
  - Craneotomía

- Seguimiento: hay que darlo a todas:
  - [hCG] semanales hasta que sean normales durante **3 semanas consecutivas.**
  - [hCG] mensuales hasta que normalicen por **24 meses consecutivas.**
  - Anticoncepción efectiva durante todo el intervalo de seguimiento hormonal.

QT

- *Monoquimioterapia*
  - Actinomicina D: cada 2 semanas durante 5 días
  - Metrotexato: 5 días cada semana.

  - Las [hCG] deben medirse semanalmente tras cada ciclo de QT, la ↓ de su curva determina la necesidad de Tx adicional, tras el 1° Tx:

- Se suspenden los ciclos de QT mientras las [hCG] sigan cayendo progresivamente

- Se inicia el segundo ciclo de QT cuando:
  - [hCG] alcanza un estado estacionario por más de 3 semanas consecutivas o empieza a ↑ de nuevo.
  - Si las [hCG] no ↓ en 1 log hasta los 18 días tras finaliza el 1° Tx.

Poliquimioterapia

- **Triple terapia:** es MTX + Act-D + ciclofosfamida **no es adecuado para pctes de alto riesgo con metástasis.**

- **EMA-CO:** es etopósido + MTX + Act-D + ciclofosfamida + vincristina, **es el tx primario para pctes con metástasis y puntuación pronóstica de alto riesgo.**

- *La administración debe ser tan frecuente y como la toxicidad lo permita, hasta obtener 3[hCG] consecutivos normales, tras los que se administran 2 ciclos adicionales de QT para ↓ riesgo de recidiva.*

Gestaciones posteriores

- Se puede tener un embarazo normal en el futuro, tampoco hay ↑ de posibles complicaciones.

- **Hay 1% de probabilidad de otra mola en el futuro.**

- En embarazos posteriores se debe:
  - US pélvico en el I trimestre para confirmar el desarrollo normal del embarazo.
  - [hCG] a las 6 semanas tras finalizada la gestación para descartar neoplasia trofoblástica oculta.

¡Gracias!

¿Preguntas?